

# ROTATOR MANŞON İLİŞKİLİ OMUZ AĞRISINDA İNTRAARTİKÜLER KORTİKOSTEROİD ENJEKSİYONUNA KIYASLA NÖRALTERAPİ ETKİNLİĞİNİN KISA DÖNEM SONUÇLARI: ÖN ÇALIŞMA

## SHORT TERM OUTCOMES OF INTRAARTICULAR CORTICOSTEROID INJECTION COMPARED TO NEURAL THERAPY FOR ROTATOR CUFF RELATED SHOULDER PAIN: PRELIMINARY STUDY

Sinem UYAR KÖYLÜ, MD<sup>1</sup> \*, Sinem BOZKURT, MD<sup>1</sup>, Hüseyin NAZLIKUL, MD<sup>2, 3, 4</sup>

<sup>1</sup>Ankara Atatürk Eğitim ve Araştırma Hastanesi, Fiziksel Tıp ve Rehabilitasyon Kliniği, Ankara- Turkey

<sup>2</sup>Özel Muayenehane / Private Practice; İstanbul - Turkey

<sup>3</sup>Bilimsel Nöralterapi ve Regülasyon Derneği, İstanbul - Turkey

<sup>4</sup>International Federation Medical Associations of Neuraltherapy, Meiringen - Switzerland

### Özet

Çalışmamız Fiziksel Tıp ve Rehabilitasyon Kliniğinde iki paralel grupta gerçekleştirilmiştir. Amacımız rotator manşonla ilişkili omuz ağrısı tedavisinde nöral terapi (NT) ve intraartiküler kortikosteroid (CS) enjeksiyonun etkinliğinin karşılaştırmaktır. Primer sonuç tedavi sonrası 1. hafta ve 4. hafta VAS- ağrı ve VAS-genel sağlık skoruydu. İkincil sonuç, tedavi sonrası 1. ve 4. hafta gonyometreyle değerlendirilen eklem hareket açıklığıydı (EHA); aktif omuz hareketi abduksiyon, fleksiyon, ekstansiyon ve eksternal rotasyonu içermektedir. Çalışmaya yirmi dört hasta (grup başına 12 hasta) alındı. Başlangıca göre 1. ve 4. haftada ölçülen ortalama VAS-ağrı ve EHA' lar değerlendirildiğinde her iki grupta da iyileşme istatistiksel olarak anlamlıydı ( $p < 0.05$ ), gruplar arasında istatistiksel olarak anlamlı bir farklılık saptanmadı ( $p > 0.05$ ). Ancak VAS genel sağlık skorları iki grup arasında karşılaştırıldığında, NT grubundaki iyileşme daha belirgindi ( $p < 0.01$ ). Kısa dönem sonuçlarımız, rotator manşon ilişkili omuz ağrısında NT'nin etkili olduğunu göstermiştir.

**Anahtar kelimeler:** Rotator cuff, omuz, nöralterapi, kortikosteroid.

### Abstract

Our clinical trial was conducted with two parallel groups in the departments of Physical Medicine and Rehabilitation. Our aim was to compare the effectiveness of neural therapy (NT) to corticosteroid injections (CS) in the management of rotator cuff-related shoulder pain. The primary outcome was VAS- pain and VAS-general health rating at 1-week and 4-weeks post-treatment. The secondary outcomes included both 1-week and 4-weeks post-treatment range of motion (ROM), evaluated by goniometer; active shoulder motion includes flexion, abduction and external rotation. Twenty four patients (12 patients per group) were enrolled. The mean VAS-pain scores and EHA measured at 1 and 4 weeks, according to the baseline were statistically significant improvement in both groups ( $p < 0.05$ ). At the same time, when the VAS general health scores were compared between the two groups, the improvement in the NT group was more prominent. ( $P < 0.01$ ). Our short-term results have shown that NT in rotator cuff-induced shoulder pain is an effective therapy.

**Key words:** Rotator cuff, neural therapy, shoulder, corticosteroid.

\* Yazışma Adresi (Address for Correspondance):  
Sinem Uyar Köylü, MD  
Ankara Atatürk Eğitim ve Araştırma Hastanesi,  
Fiziksel Tıp ve Rehabilitasyon Kliniği; Ankara Türkiye  
e-mail: snmuyar@hotmail.com

## Giriş

Omuz ağrıları, genel popülasyonda sık görülen bir kas iskelet sistemi problemidir. Prevelansı %4.7-%46.7, yaşam boyu prevelansı ise %6.7-%66.7 arasında değişmektedir (1). Omuz ağrısı yapan nedenler içinde rotator manşon hastalıkları en sık neden olarak karşımıza çıkmaktadır (2). Rotator manşon hastalıkları; rotator cuff'ın dejenerasyonu ve rüptürü, azalmış vaskülerite, tendonun fazla kullanılması ya da tendonun normal iyileşme cevabının yetersizliği gibi primer olarak intrinsek faktörlere bağlı olabilir ya da kemik ve ligamentöz strüktürlerin dışarıdan komşu rotator tendonlarına yineleyen mikrotavmalarla yıpranması sonucu görülebilir (Tablo 1).

Rotator manşon disfonksiyonundan kaynaklanan klinik bulgular, omuz ağrısı ve ağrıya bağlı eklem hareket açıklığının (EHA) kısıtlanması özbakım ve fonksiyonel bağımsızlık yeteneğini etkileyerek önemli morbidite ve sakatlıklara dönüşebilir. Rotator manşon hastalığını yönetmenin amacı, normal omuz fonksiyonlarını ve biyomekaniği yeniden kazanmak ve fonksiyonel yetenekleri iyileştirmektir. Konservatif tedavi asetaminofen, NSAİİ, opioidler gibi farmakolojik tedaviler; intraartiküler steroid enjeksiyonu, hyaluronik asit enjeksiyonu, PRP (trombositten zengin plazma) enjeksiyonu, supraskapuler sinir blokajı gibi girişimsel yöntemler; kinez-yolojik bantlama; terapötik egzersizler, fizik tedavi ajanları, mobilizasyon ve manipülasyon teknikleri gibi fizik tedavi yöntemlerini içermektedir (3).

Enjeksiyon tedavisi, kas iskelet sistemi omuz ağrısında sık görülen bir girişimdir. Rotator manşon ilişkili omuz ağrısında kortikosteroid (CS) enjeksiyonları yaygın olsa da, etki mekanizması belirsizdir, antiinflamatuvar bir role sahip olabileceği, tenosit sayılarını azalttığı ve nosiseptör aktivitesini inhibe edebileceği yönünde görüşler vardır (4-6). Klinik etkinliği de tartışmalı olup; yararlarının açık olmadığını, non-steroid anti-enflamatuvarlardan daha üstün olmadığını, kısa ömürlü olduğunu ya da 9 aya kadar faydalı olduğunu düşündüren çelişkili çalışmalar mevcuttur (7-9). Ayrıca, CS enjeksiyonlarının rotator manşon dokusu üzerinde olumsuz etkileri olduğunu gösteren yeni kanıtlar vardır (10). Bu risklerden dolayı, nöralterapi (NT) uygun görülen hastalarda rotator manşon ilişkili omuz ağrısı tedavisinde bir seçenek olabilir.

**Tablo 1** | Rotator manşon hastalıkları etyolojisi.

<b>Ekstrinsek (Outlet) impingement</b> (impingement sendromunun en sık görülen tipi)
- akromioklaviküler eklem dejenerasyonu,
- anterior akromial spur,
- korakoakromial ligamentte kalınlaşma,
- tip 3 akromion,
- korakoid proses anormaliteleri,
- glenohumeral instabilite
<b>İntrinsek (Non-outlet) impingement</b>
- azalmış vaskülerite,
- tendonun fazla kullanılması ya da tendonun normal iyileşme cevabının yetersizliği

## Amaç

Bu çalışmanın amacı rotator manşon ilişkili omuz ağrısı şikayeti ile başvuran hastalarda, NT ve intraartiküler CS enjeksiyonunun kısa vadede, ağrı ve eklem hareket açıklığı üzerine etkinliklerinin karşılaştırılmasıdır.

## Yöntem

Çalışmamız Fiziksel Tıp ve Rehabilitasyon Kliniğinde iki paralel grupla gerçekleştirilmiştir. 4 haftadan uzun süren omuz ağrısı olan ve görsel analog skalada (VAS) 40 mm'den fazla ağrısı bulunan yirmi dört hasta 2 gruba ayrılmıştır: intraartiküler CS ve NT. Çalışmaya dahil edilme ve dışlama kriterleri Tablo 2' de gösterilmektedir.

İntraartiküler CS grubuna posterior yaklaşımla akromiyonun posterolateral köşesinin 2-3 cm altından girilerek, korokoid proses yönünde öne doğru ilerletildi, aspirasyon yapıldı, ilaç enjekte edildi.

NT grubu hastalara %0,5'lik lidokain ile C4-T6 segmentlerine, üst ekstremitate ve tonsillerin sempatiklerini içerecek şekilde T2-T8 sempatik segmentlerine quaddel yapıldı. Rotator cuff kasları, trapez, biceps, triceps tetik nokta açısından incelendi, aktif bulunan noktalarına tetik nokta enjeksiyonu yapıldı, bu kaslara germe egzersizleri uygulandı. C7 spinöz proçesten başlayıp, akromion üzerinden deltoid tendon yapışma yerine, ön ve arka aksiler kıvrımdan başlayıp akromion üzerine infiltrasyon uygulandı. Glenohumeral eklem ve komşusu olan dirsek eklemi - lateral epikondil bölgesinde hassas noktalara lokal anestezik enjeksiyonu yapıldı. N. Suprascapularis blokajı yapıldı. Bozucu alan araştırıldı; göbek skarı, aşı alanları tesbit edilerek NT uygulandı. Pozitif bulunan Adlerlanger noktalarına göre dişin bozucu alan olarak görüldüğü hastalara diş enjeksiyonları yapıldı, dişlerin tedavisi için diş hekimine yönlendirildi. Servikal bölge lenfatik drenajını artırmak amacıyla lenf drenajı yapıldı. Primer sonuç tedavi sonrası 1. hafta ve 4. hafta VAS- hareket ağrısı ve VAS-genel sağlık skoruydu. İkincil sonuç, tedavi sonrası 1. ve 4. hafta gonyometreyle değerlendirilen eklem hareket açıklığıydı

**Tablo 2** | Çalışmaya dahil edilme ve dışlama kriterleri.

<b>Çalışmaya dahil edilme kriterleri</b>
- 18 yaş üstü olma
- rotator cuff ile ilişkili omuz ağrısı
- en az 1 aydır olan orta- ağır şiddette omuz ağrısı (VAS > 4cm)
<b>Çalışmadan dışlanma kriterleri</b>
- adeziv kapsülit (normal grf, en az 2 planda >30° pasif EHA kısıtlı)
- omuz dislokasyonu, instabilitesi, fraktür
- romatolojik hastalığı olanlar
- etkilenen omuza enjeksiyon öyküsü
- geçirilmiş omuz cerrahisi
- direkt grfde anormal kalsifikasyon ve/veya omuzun primer osteoartriti
- antikoagülan kullanımı
- düzenli NSAİ ve/veya steroid kullananlar
- GIS ülser ve/veya kanama öyküsü
- gebelik, emzirme
- enj yapılacak bölgede lokal enfeksiyon varlığı
- visitlere gelemeyenler

**Tablo 3** | Hastaların demografik ve klinik özellikleri.

	IA KS	NT	p
Hasta sayısı	12	12	
Yaş	62,8± 9,8	56,8± 14,9	0,25
Cinsiyet (K/E)	9/3	7/5	0,36
BMI	27,8± 3,1	30,1± 4,6	0,16
Etkilenen taraf (sağ/ sol)	10/2	7/5	0,17
Semptom süresi (ay)	18,1± 17,7	8,2± 9,8	0,09
Başlangıç VAS- hareket ağrısı	71,6± 17,4	75,8± 17,2	0,57
Başlangıç VAS- genel sağlık	65,3± 16,4	72,4± 12,9	0,25
Başlangıç EHA			
Fleksiyon	116,6± 29,3	133,7± 28,7	0,16
Abduksiyon	105,8± 30,8	121,2± 39,8	0,3
Dış rotasyon	44,5± 14,6	49,5± 21	0,46

(EHA); aktif omuz hareketi fleksiyon, abduksiyon ve dış rotasyonu içermektedir.

İstatistiksel olarak, verilerin analizinde 'SPSS for Windows Version 17.0 paket programı' kullanılmış olup  $p < 0.05$  olan değerler anlamlı kabul edilmiştir. Gruplar arası farklılıkların değerlendirilmesinde kategorik değerler için Ki-kare, sürekli değişkenler için normal dağılıma uyanlarda Student T testleri, uymayanlarda Mann Whitney U testleri kullanılmıştır.

## Bulgular

Çalışmaya yirmi dört hasta (grup başına 12 hasta) alındı. Cinsiyet, yaş ve vücut kitle indeksi gruplar arasında benzerdi (sırasıyla  $p = 0.36$ ;  $0.25$ ;  $0.16$ ). Gruplarda klinik özellikler de benzerdi (Tablo 3).

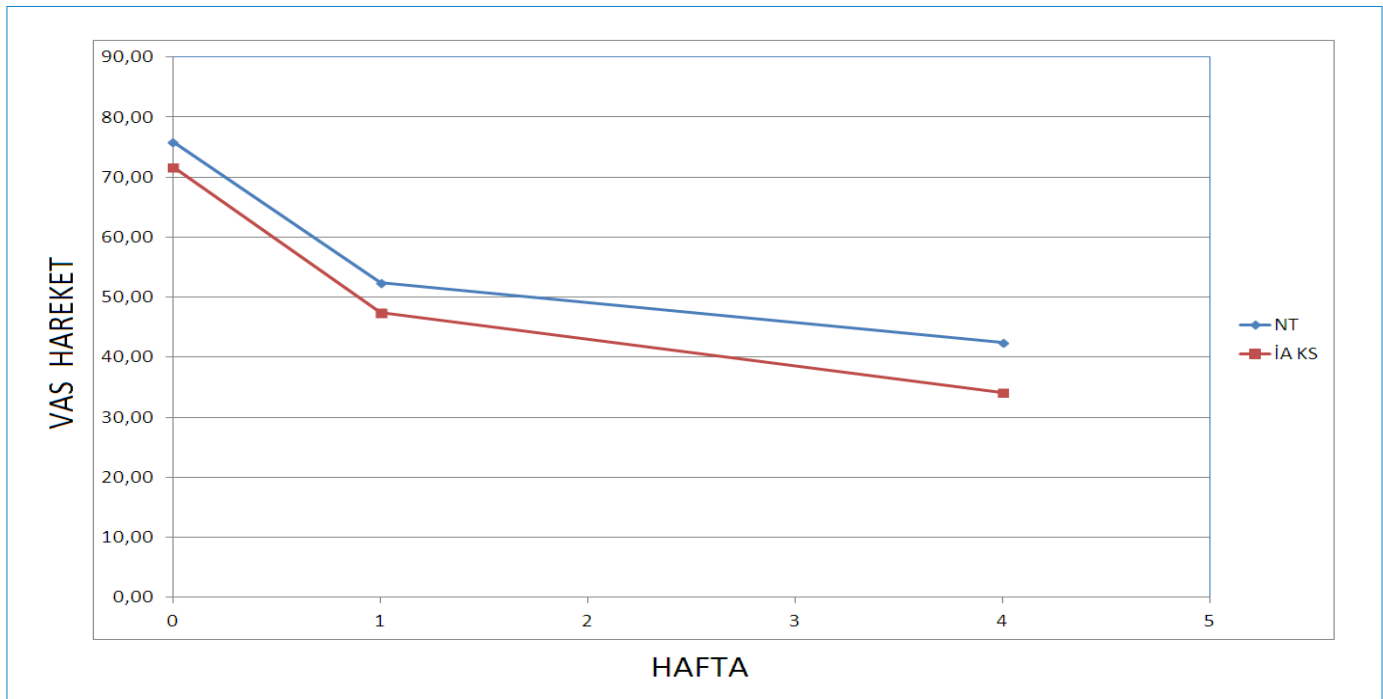
Başlangıca göre 1. ve 4. haftada ölçülen ortalama VAS-hareket ağrısı ve EHA' lar değerlendirildiğinde her iki grupta da iyileşme istatistiksel olarak anlamlıydı ( $p < 0.05$ ), gruplar arasında istatistiksel olarak anlamlı bir farklılık saptanmadı ( $p > 0.05$ ) (Şekil 1) (Şekil 2).

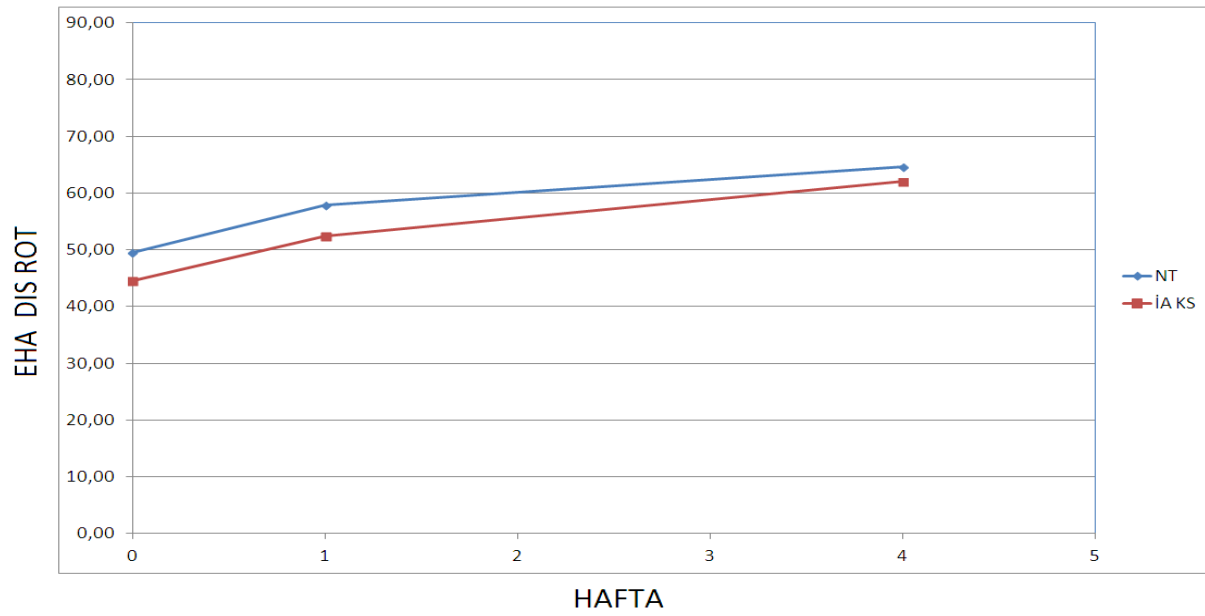
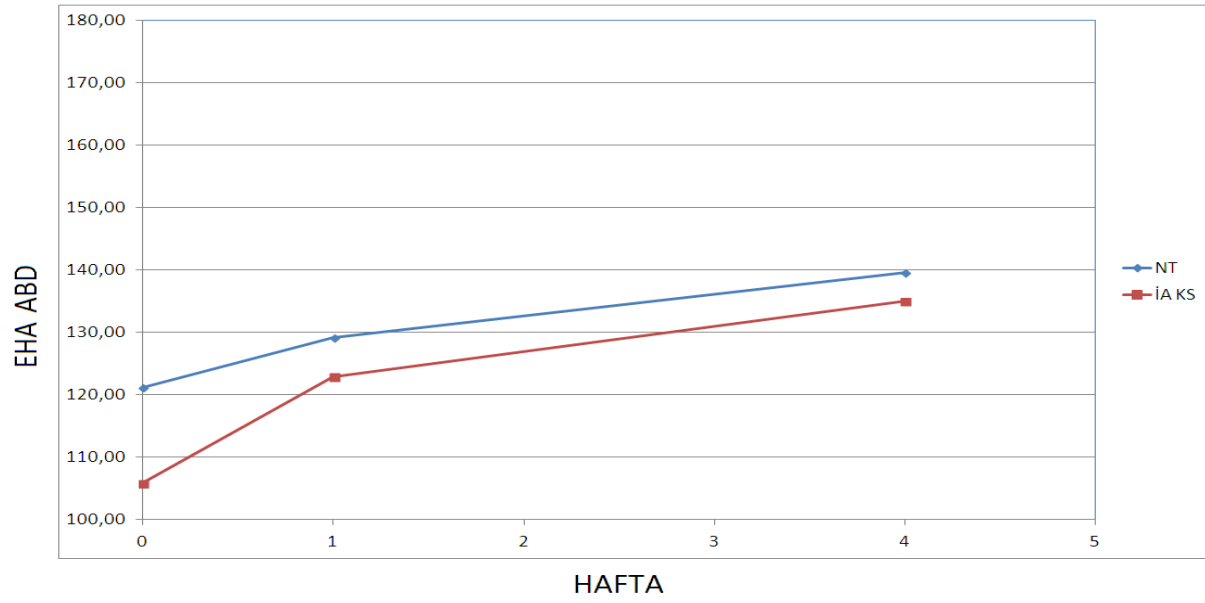
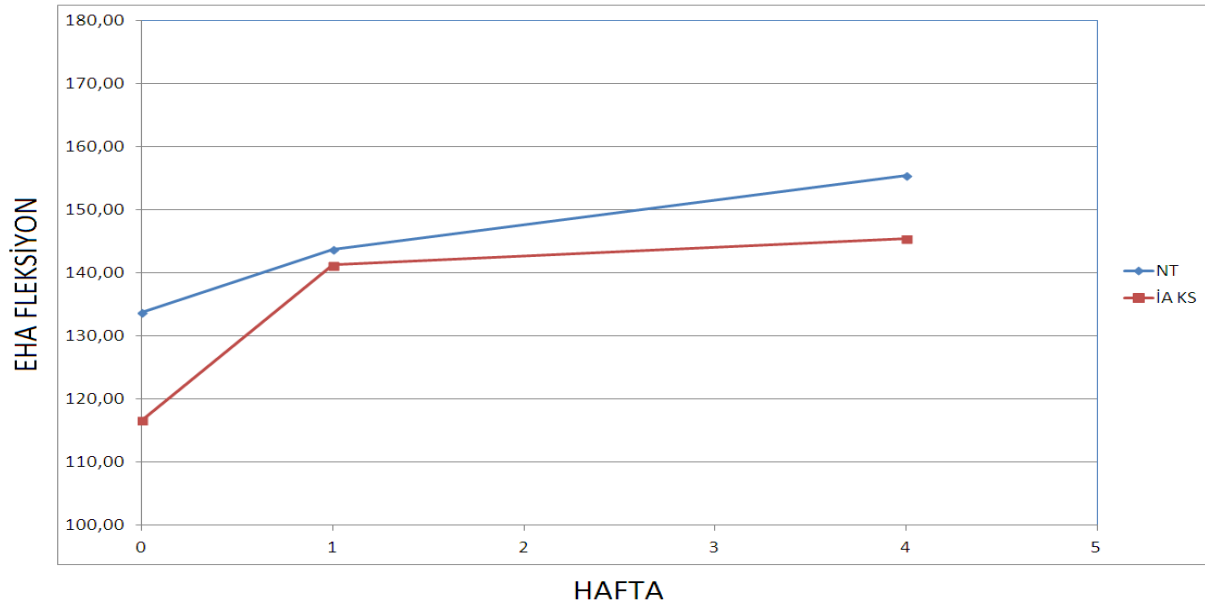
Ancak VAS genel sağlık skorları iki grup arasında karşılaştırıldığında, NT grubundaki iyileşme daha belirgindi ( $p < 0.01$ ) (Şekil 3).

## Tartışma

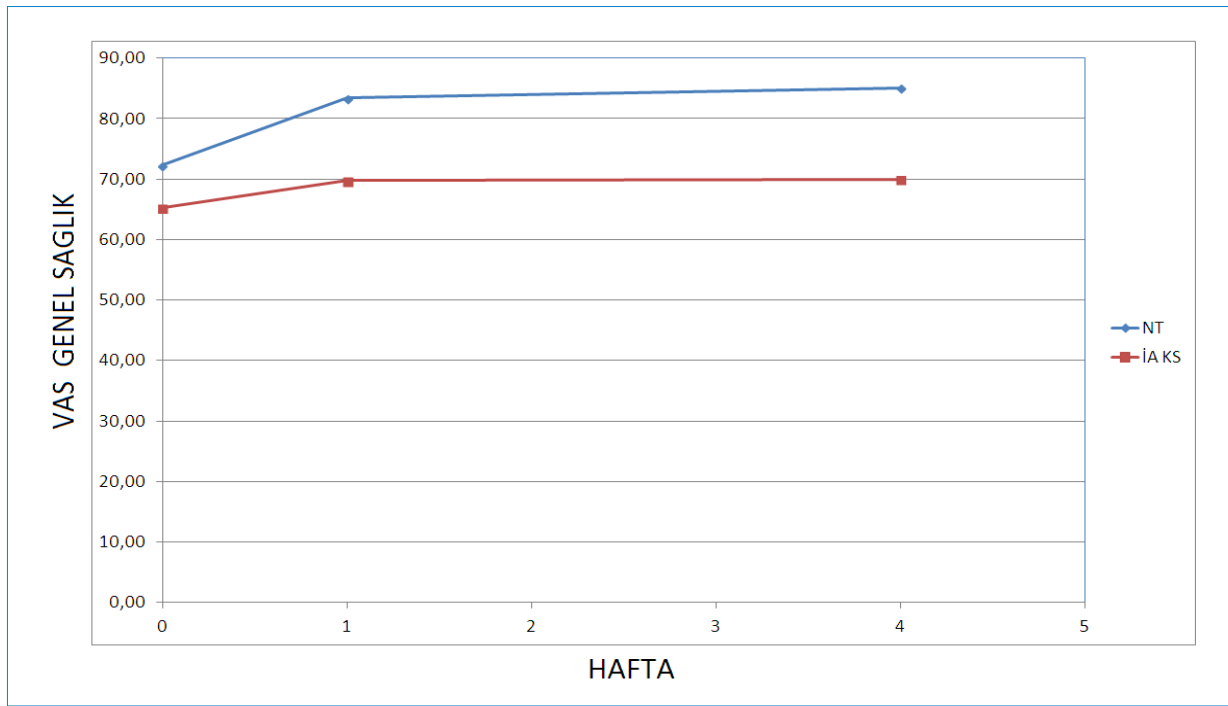
Omuz ağrısı yaşam kalitesini etkileyen önemli sağlık sorunlarından birisidir. Bu yüzden etkin bir konservatif tedavi yönteminin belirlenmesi önemlidir. Ancak halen üzerinde görüş birliğine varılmış etkin tek bir konservatif tedavi yöntemi bulunmamaktadır. Literatür taraması yapıldığında steroid enjeksiyonları ve konvansiyonel fizik tedavi yöntemlerini karşılaştıran birçok çalışma bulunmaktadır. Bizim çalışmamız literatürde, rotator manşon ilişkili omuz ağrısında nöralterapinin, intraartiküler CS ile karşılaştırıldığı bildiğimiz ilk çalışmadır.

Omuz ağrısında kabul gören çok sayıda standart konservatif tedavi şekli olmasına rağmen, etkinliklerinin kanıtları iyi belirlenememiştir. Kortikosteroid enjeksiyonları, altta yatan etiolojiden bağımsız olarak omuz ağrısını tedavi etmek için

**Şekil 1** | Başlangıç- 1. ve 4. hafta VAS-hareket ağrısı.



Şekil 2 | Başlangıç- 1. ve 4. hafta aktif fleksiyon, abduksiyon, dış rotasyon EHA.



Şekil 3 | Başlangıç- 1. ve 4. hafta VAS-genel sağlık.

yaygın olarak kullanılan bir yöntemdir. Kortikosteroid anterior veya posterior yaklaşım ile glenohumeral eklem içine, subakromiyal boşluğa, spesifik tendonların tendon kılıflarına veya lokal olarak tetik/hassas noktalara enjekte edilebilir (11). CS enjeksiyonlarının yan etkilerinin incelendiği bir metaanalizde, en sık görülen yan etkinin enjeksiyon sonrası ağrı olduğu bildirilmiş, cilt atrofisi ve depigmentasyon da ikinci en sık bildirilen yan etkiler olarak rapor edilmiştir (12). Price ve ark, lokal anestezi (11) için postenjeksiyon ağrısının, aynı hacim kortikosteroidlere (%50) oranla daha düşük olduğunu belirtmişlerdir (13). Steroid enjeksiyonları sonrası tendon rüptürleri klinik raporları şeklinde bildirilmiş ve verilen dozla ilişkili bulunmuştur (14). Bununla birlikte intratendinal enjeksiyonun mekanik bozulma yoluyla tendonlara zarar verebileceğinden komplikasyonların oluşmasını da etkileyebilir (15).

NT, çeşitli hastalıkların özellikle ağrının, lokal anestezi kullanılarak, periferik ve santral vejetatif sinir sistemi yoluyla tedavi edilmesidir. Amaç; sempatik sinir sistemini kutivisseral refleks yolla uyarmak veya bloke etmek, aşırı sempatik aktivite engellenerek, o bölgedeki perfüzyonun artmasıyla segmentte bulunan doku ve organların tekrar regülasyonunu sağlamaktır (11). Aynı zamanda bütünsel odaklı regülasyon terapisi. Mevcut semptomları sadece kısa süreli olarak ortadan kaldırmakla kalmaz, rahatsızlığa sebep olan faktörlerin ortadan kaldırılmasıyla birlikte vücut regülasyonunda düzenlenme, fonksiyonlarda düzelme ve normale dönme sağlanır. Bozulmuş olan vücut regülasyonunun yeniden normalize edilmesi için, hastalığa neden olan patolojik refleks yollarının kesilerek vejetatif sinir sistemindeki stres yükünün azaltılması gerekir. Bu anlamda en etkili tedavilerin başında nöralterapi gelmektedir. Nöralterapi ile birey kendi kendini iyileştirme kapasitesini arttırmış ve hem zihinsel, hem de bedensel an-

lamda daha iyi performans sergilemiş olur (12). Modern tıp açısından omuz ağrısı her zaman lokal bir hastalıktır, sadece omuzun hastalığı olarak yaklaşılır ve tedavi edilmeye çalışılır. Tamamlayıcı tıp açısından segment içindeki yapıların, omurilik üzerinden birbirleriyle olan iletişimi sayesinde hiçbir sorun lokal olarak kalmamaktadır (13). Omuz problemleri olan hastaların yaşadıkları ağrı ve hareket kısıtlılığı bu kişilerde sıkıntı, endişe ve depresyonla birlikte yaşamlarının kısıtlanmasına ve yaşam kalitelerini düşürerek disabiliteye yol açmaktadır (14). Literatürde ağrının emosyonel durum ve yaşam kalitesi üzerindeki belirleyiciliği göz önünde tutulduğunda çalışmamızda ağrı düzeyinin her iki grupta da azaldığı ancak nöralterapi yapılan grupta emosyonel durumu da içeren VAS-genel sağlık skorundaki iyileşmenin daha belirgin olduğu görülmüştür. Kas iskelet sistemi hastalıklarıyla başvuran 405 hastayla yapılan kesitsel bir çalışmada; 241 hasta konvansiyonel tıp yöntemleri ile, 164 hasta NT ile tedavi edilmiştir. 1 aylık takip sonrası hastalar, beklentilerinin karşılanması, algılanan tedavi etkileri, hasta memnuniyeti açısından değerlendirilmiş; NT hastaları, beklentilerinin daha fazla karşılandığını, daha az yan etki görüldüğünü, hasta-hekim ilişkisinin belirgin daha iyi olduğunu belirtmiş (15).

Çalışmamızda NT tedavisi alan grup ve intraartiküler CS alan grupta kısa dönemde omuz ağrısında anlamlı derecede azalma ve EHA'da artma olduğu tespit edildi. Tedavi sonrası gruplar arası kıyaslandığında ağrı derecesi ve EHA açısından anlamlı bir farklılık saptanmadı. Bu nedenle NT ve İA CS uygulanan grupta kendi içinde ağrı ve EHA'da düzelme gözlenirken gruplar arasında fark görülmemesi bize bu iki yöntemin birbirine üstünlüğü olmadığını düşündürdü. Ancak uzun dönem takip sonuçlarının olmaması, aynı segment içinde değerlendirilen tonsil enjeksiyonunun ve omuz böl-

gesini regüle eden, kanlanmasını arttıran ggl.satellatum enjeksiyonunun yapılmamış olması nedeniyle nöralterapinin etkinliğinin net olarak ortaya koyulmadığı düşünülmüştür. 2018 yılında yapılmış olan bir derlemede de; 13 randomize kontrollü çalışma incelenmiş; rotator cuff ilişkili omuz ağrısında, 8 haftadan sonra LA enjeksiyonuna kıyasla KS enjeksiyonunun daha üstün olduğunu destekleyen kanıt bulunamamış, orta ve uzun vadeli etkileri KS ve LA enjeksiyonlarında benzer bulunmuştur (16).

Hasta sayısının az olması, çalışmamızın bir diğer kısıtlılığıdır. NT'nin uzun dönem etkilerini araştırmak üzere iyi tasarlanmış, yüksek kalitede randomize kontrollü çalışmalara ihtiyaç vardır.

Sonuç olarak omuz eklemine uygulanan steroid enjeksiyonları erken dönemde ağrı, fonksiyonel durum ve eklem hareket açıklığı üzerine olumlu etkiye sahipken, plasebo kontrollü çalışmalarda bu etkinliğin uzun dönemde devam ettiği gösterilememiştir. KS' nin maliyetine ek olarak tendon dokusu üzerindeki olumsuz etkileri ve sistemik yan etkileri ile ilgili artan endişe nedeniyle rotator manşon ilişkili omuz ağrısı tedavisinde NT tercih edilebilir.

### Kaynaklar

1. Luime JJ, Koes BW, Hendriksen IJ, et al. Prevalence and incidence of shoulder pain in the general population; a systematic review. *Scand J Rheumatol* 2004;33: 73–81.
2. Lin JC, Weintraub N, Aragaki DR. Nonsurgical treatment for rotator cuff injury in the elderly. *J Am Med Dir Assoc* 2008;9:626-32.
3. Bilgilişoy M, Çakır T. Omuz ağrıları tedavisinde konservatif yaklaşım. *Turkiye Klinikleri J PM&R-Special Topics* 2014;7(2) :52-9
4. Cole BJ, Schumacher HR. Injectable corticosteroids in modern practice. *J Am Acad Orthop Surg* 2005;13:37–46.
5. Carofino B, Chowanec DM, McCarthy MB, et al. Corticosteroids and local anesthetics decrease positive effects of platelet-rich plasma: an in vitro study on human tendon cells. *Arthroscopy* 2012;28:711–9.
6. Johansson A, Hao J, Sjölund B. Local corticosteroid application blocks transmission in normal nociceptive C-fibres. *Acta Anaesthesiol Scand* 1990;34:335–8.
7. Coombes BK, Bisset L, Vicenzino B. Efficacy and safety of corticosteroid injections and other injections for management of tendinopathy: a systematic review of randomised controlled trials. *Lancet* 2010;376:1751–67.
8. Sande R, Rinkel WD, Gebremariam L, et al. Subacromial impingement syndrome: effectiveness of pharmaceutical interventions-nonsteroidal antiinflammatory drugs, corticosteroid, or other injections: a systematic review. *Arch Phys Med Rehabil* 2013;94:961–76.
9. Mohamadi A, Chan JJ, Claessen FM, et al. Corticosteroid injections give small and transient pain relief in rotator cuff tendinosis: a meta-analysis. *Clin Orthop Relat Res* 2017;475:232–43.
10. Dean BJ, Franklin SL, Murphy RJ, et al. Glucocorticoids induce specific ion-channel-mediated toxicity in human rotator cuff tendon: a mechanism underpinning the ultimately deleterious effect of steroid injection in tendinopathy? *Br J Sports Med* 2014;48:1620–6.
11. Buchbinder R, Green S, Youd JM. Corticosteroid injections for shoulder pain. *Cochrane Database of Systematic Reviews* 2003, Issue 1. <http://www.thecochranelibrary.com>
12. C Gaujoux-Viala, M Dougados, L Gossec. Efficacy and safety of steroid injections for shoulder and elbow tendonitis: a meta-analysis of randomised controlled trials. *Ann Rheum Dis* 2009;68:1843–1849.
13. Price R, Sinclair H, Heinrich I, et al. Local injection treatment of tennis elbow -hydrocortisone, triamcinolone and lignocaine compared. *Br J Rheumatol* 1991;30:39–44.
14. Bedi SS, Ellis W. Spontaneous rupture of the calcaneal tendon in rheumatoid arthritis after local steroid injection. *Ann Rheum Dis* 1970;29:494–5.
15. Complications Associated With the Use of Corticosteroids in the Treatment of Athletic Injuries *Clin J Sport Med* 2005; 15(5):370.
16. Nazlıkul H. Nöralterapi Ders Kitabı. İstanbul: Nobel Kitabevi; 2010.
17. Nazlıkul H. Nazlıkul'a göre limbik sistemin nörojenik yanıtının, nöralterapi ve uygulamalı kinezyoloji bütünlüğü içinde çözümü. *Bilimsel Tamamlayıcı Tıp, Regülasyon ve Nöralterapi Dergisi* 2015; 9(2).
18. Acarkan T. Donuk omuz. *Barnat ( Tamamlayıcı Tıp ve Nöralterapi Süreli Yayın organı- ZeitschriÖ der Türkischen Komplementär Medizin)* 2013; pp 20-25.
19. Ay S, Evcik D. Kronik bel ağrılı hastalarda depresyon ve yaşam kalitesi. *Yeni Tıp Dergisi*. 2008;25:228-231.
20. Mermod J, Fischer L, Staub L, Busato A. Patient satisfaction of primary care for musculoskeletal diseases: A comparison between Neural Therapy and conventional medicine. *BMC Complementary and Alternative Medicine* 2008, 8:33.
21. Cook T, Lowe CM, Maybury M, Lewis JS. Are corticosteroid injections more beneficial than anaesthetic injections alone in the management of rotator cuff-related shoulder pain? A systematic review. *Br J Sports Med* 2018; 1–9.