

# TEDAVİYE DİRENÇLİ ADEZİF KAPSÜLİT'TE (DONUK OMUZ) NÖRALTERAPİ'NİN ETKİNLİĞİ

## THE EFFECTIVENESS OF NEURAL THERAPY IN TREATMENT-RESISTANT ADHESIVE CAPSULITIS

Neslihan ÖZKAN, MD<sup>1, 2, \*</sup>

<sup>1</sup>Bilimsel Nöralterapi ve Regülasyon Derneği, İstanbul - Turkey

<sup>2</sup>Fizik Tedavi ve Rehabilitasyon Uzmanı, Bursa - Turkey

### Özet

Fonksiyonel olarak dört eklemden oluşan omuz eklemi oldukça kompleks bir yapıya sahiptir. Omuz şikayeti yapan sebeplerin içinde ilk sırada rotator manşon lezyonları, özellikle impingement sendromu (supraspinatus tendiniti) ve kapsül patolojileri yer almaktadır. Modern tıbbın tanı ve tedavi yaklaşımı, çoğu kez patolojinin olduğu bölge ile sınırlı kalır. Regülasyon tıbbi ise, vejetatif sinir sistemi tarafından regüle edilen temel sistem ve buradaki patofizyolojik değişikliklerle ilgilenir.

Daha önce çeşitli konservatif tedaviler uygulanmış ancak olumlu bir sonuç alınamamış olan bu vakayı değerlendirirken, sadece omuzda oluşan lokal sorunlar değil, ilgili tüm yapılar gözden geçirildi. Tedaviyi planlarken de lokal uygulamaların yanı sıra bedenin regülasyonunu dolayısıyla omuzun iyileşmesini engelleyen faktörlerin giderilmesine öncelik verildi. Bu da hastanın omuz ağrısı ve hareket kısıtlılığında düzelme ile sonuçlandı.

**Anahtar kelimeler:** Adezif kapsülit, nöralterapi, bozucu alan, latent asidoz, hormonal disfonksiyon, vejetatif sinir sistemi.

### Abstract

Shoulder joint is a highly complex joint, consists of four functional joints. Among the causes of shoulder complaints, rotator cuff lesions, impingement syndrome (supraspinatus tendinitis) and capsule pathologies are the most common causes.

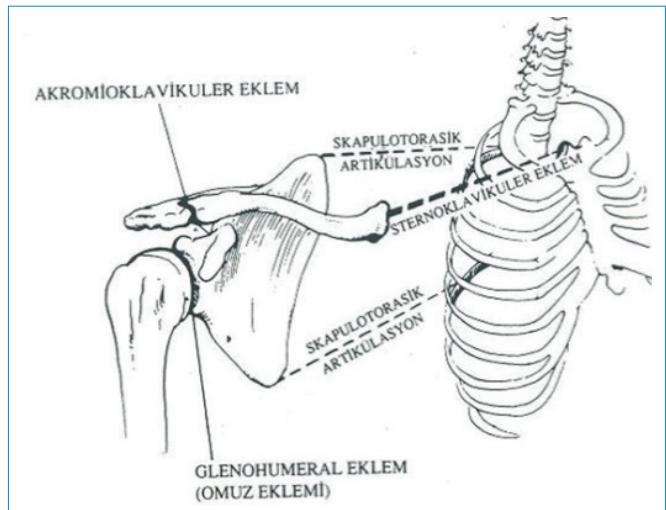
The diagnosis and treatment of modern medicine is often limited to the region of the pathology. Regulatory medicine deals with the basic system regulated by the vegetative nervous system and the pathophysiological changes therein.

This case, which had previously been treated with various conservative treatments, with no positive results obtained, was evaluated, reviewing all the related structures, not only local problems. During the planning of the treatment, besides the local applications, the regulation of the body and the factors that prevent the healing of the shoulder were given priority. This resulted in improvement in the patient's shoulder pain and limitation of movement, leading to cure of the lesion.

**Key words:** Adhesive capsulitis, neural therapy, interference area, latent acidosis, hormonal dysfunction, vegetative nervous system.

### Giriş

Fonksiyonel olarak glenohumeral, akromiyoklavikular, sternoklavikular ve skapulotorasik eklemlerden oluşan omuz eklemi vücudumuzun en hareketli eklemlerinden biridir. (Şekil 1) Toplumun %10'unu yaşamları boyunca bir veya daha fazla sayıda omuz şikayeti ile karşılaşmaktadır. Omuz şikayeti yapan sebeplerin içinde ilk sırada rotator manşon lezyonları ve özellikle impingement sendromu (supraspinatus tendiniti) yer almaktadır. Biceps tendon lezyonları ve subakromiyal bursit diğer klinik tablolar arasındadır. Kapsül patolojileri ve



Şekil 1 | Omuz kemiği.

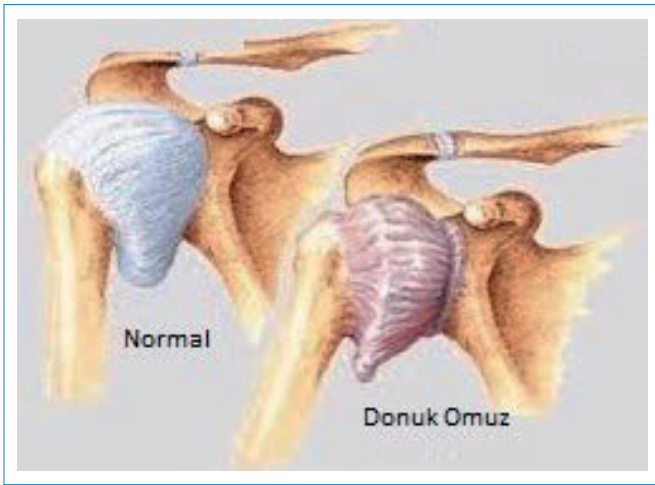
\* Yazışma Adresi (Adress for Correspondance):

Neslihan Özkan, MD

Bağlarbaşı Mh 1. Sedir Sk 15/7 Osmangazi Bursa Türkiye

Tel: 00 90 224 363 88 87

e-mail: drneslihan@gmail.com



Şekil 2 | Donuk omuz.

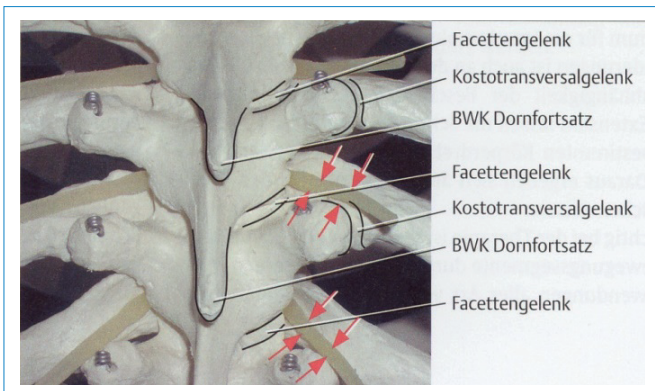
özellikle adezif kapsülit de sık karşılaştığımız omuz sorunları arasında yer almaktadır. (1) (Şekil 2)

Eklem yapısındaki zenginlik nedeniyle omuzu oluşturan yapıların çoğu birlikte etkilenir. Ayrıca 1. kosta, klavikula ve servikal bölge gibi komşu yapılar da çoğu zaman tabloya eşlik eder. Buna rağmen glenohumeral eklem dışındaki diğer yapıların klinik tablo üzerindeki rolü çoğu zaman göz ardı edilir. Bu da hastalığın tedavisinde zorluklara neden olur.<sup>2,3,4</sup>

Nöralterapi ve Tamamlayıcı tıp açısından bakıldığında ise omuz eklemine besleyen segmentler, bu segmentlerin bağlantılı olduğu tüm yapılar, visserokütan refleks hattı ile omuz bölgesine yansıma yapan organlar, segmental düzenden bağımsız olarak etki eden bozucu alanlar ve bedenine asitleşmesine neden olan faktörler omuz ağrısı ile karşımıza çıkabilir. Bu olası nedenlerin dikkate alınmaması durumunda, yapılan uygulamalar çoğunlukla başarısız olur. (2, 3, 4, 5, 6, 7)

## Olgu

64 yaşında bayan hasta. 3 yıl önce spor yaparken sol omuzunda ağrı başlamış. 1 yıldır omuz hareketlerinde kısıtlanma mevcut. Yapılan konservatif tedavilere yanıt alınamamış. 15 gündür şikayeti artmış. Son günlerde sırt ağrısı eşlik ediyormuş. Ayrıca uzun zamandır öksürük şikayeti oluyor. Gittiği doktor bu şikayetinin kullandığı antihipertansif ilaçla ilgili olduğunu söyleyerek ilaç değişikliği yapmış. Gaz ve arada ishal şikayeti oluyor.



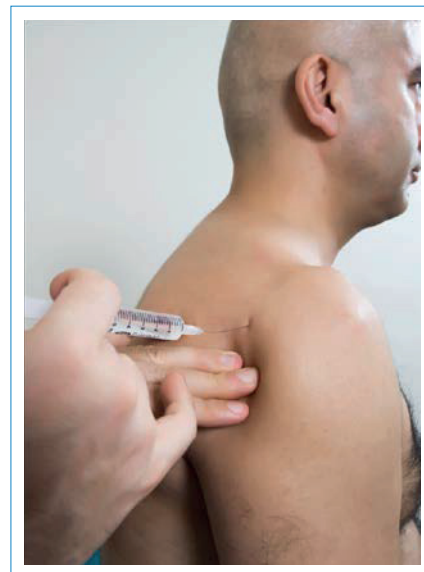
Şekil 3 | Faset eklem enjeksiyonu.

Öz geçmişinde 22 yaşında geçirilmiş apendektomi, 1 kür-taj, sık üst solunum yolu enfeksiyonu, guatr (ilaçsız takip), hipertansiyon, bilateral meme biyopsisi ve 47 yaşında menapoza girdikten sonra geçen migren öyküsü mevcut.

Fizik muayenesinde C7 bölgesindeki cilt altı yağ dokusu belirginleşmiş. Sol omuzda tuberkulum majus ve akromiyoklavikuler eklem duyarlı. M. supraspinatus ve m. trapeziusta aktif tetik noktalar mevcut. Adler Langer noktaları C4'te bilateral duyarlı. Cilt dokusu kuru ve dokunmakla kızarıyor. Üst torakalde dermografizm mevcut. T4 ve T12'de Kibler testi pozitif. Sol omuzun fleksiyonu aktif olarak 20, pasif 90, abduksiyonu aktif 30, pasif 90, internal ve eksternal rotasyon 45 derece ve hareketler her yöne ağırlı idi. Yapılan sol omuz MR'ında subakromiyal ve subdeltoid bursada minimal efüzyon, akromiyoklavikuler eklemde hipertrofi ve impingement bulguları mevcuttu.

Hastaya impingement sendromu, adezif kapsülit, bursit, akromiyoklavikuler eklemde dejeneratif atriti ve aktif tetik nokta tanıları konuldu. Nöralterapi ve Tamamlayıcı Tıp açısından bakıldığında bu tanılara ek olarak hastada bozucu alan (tonsil, meme dokusundaki skar ve apendektomi skarı), disbiyoz, hormonal disfonksiyon ve latent asidoz tespit edildi. Bu tabloların bedenine regülasyon kapasitesini azalttığı ve tedaviye direnç nedenleri olduğu sonucuna varıldı.

Hastanın tedavisi planlanırken öncelikle beslenmesi düzenlendi ve yeterli su içmesi önerildi. Probiyotik, prebiyotik ve alkali preparatlar reçete edildi. Toplam 7 seans Nöralterapi ve akupunktur tedavisi uygulandı. Nöralterapide lokal ve segmental uygulama, T4 ve T12 seviyesindeki fasetlere enjeksiyon (Şekil 3) (8), subakromiyal enjeksiyon (Şekil 4) (9), tetik nokta enjeksiyon protokolü, hormonal eksen tedavisi, n. supraskapularis enjeksiyonu, sol ganglion stellatum ve bozucu alan enjeksiyonları uygulandı. Kulak akupunkturunda omuzun lokal ve motor adale noktaları, hormonal eksen, PGE1, valium, retro sıfır, Schenmen ve interferon noktaları (dedeksiyonla aktif ise) kullanıldı. Vücut akupunkturunda mide 38, kalın barsak 4 ve 15 tedaviye eklendi.



Şekil 4 | Subakromiyal enjeksiyon.

1.5 ay ve 7 seansın sonunda hastanın ağrısı tama yakın düzeldi; sadece kolunu çok kullandığında ve hafif derecede ağrı olduğunu söyledi. Eklem hareket açıklığı muayenesinde omuzun fleksiyon ve abduksiyonu 160 derece, internal rotasyonu tam, eksternal rotasyonu 70 derece olarak ölçüldü. Antihipertansif ilaç değişikliğine rağmen hastanın öksürüğü geçmedi. T4'de Kibler pozitifliği ve dermografizm bulgusu devam etti. PA akciğer grafisi çekildi. Sol akciğerde atelektazik alan gözlemlendi. Göğüs hastalıkları ile görüşüldü. Atipik pnömoni teşhisi ile antibiyotik tedavi başlandı ve bu süre boyunca probiyotik dozu artırıldı. Akciğerlerdeki enfeksiyon odağının gerek segmental bağlantı, gerekse bozucu alan etkisiyle hastanın omuz şikayetleri üzerinde etkisi olabileceği düşünüldü. Enfeksiyon odağının tedavisinden sonra yapılan son görüşmede, omuz şikayetlerindeki iyilik hali devam ediyordu ve öksürüğü düzelmişti.

## Tartışma ve Sonuç

Fonksiyonel olarak dört eklemde oluşan omuz eklemi oldukça kompleks bir yapıya sahiptir. Bunlara ek olarak gerek segmental bağlantılarının, gerekse Head zon anlamında organsal yansımalarının zengin olması nedeniyle bedenimizdeki birçok doku kendini omuz ağrısı şeklinde gösterebilir. Bunlara ek olarak latent asidoz, bozucu alan, ağır metal, barsak florası bozukluğu gibi bedeninin regülasyon kapasitesini azaltan nedenlerin varlığında, omuzdaki bir patolojinin tedavisinde direnç ve zorluklarla karşılaşılabilir. (2, 3, 6)

Modern tıbbın tanı ve tedavi yaklaşımı, çoğu kez patolojinin olduğu bölge ile sınırlı kalır. Yani bedeninin sağlığını bozan nedenlerle değil, ortaya çıkan hastalığı tedavi etmekle uğraşır. Regülasyon tıbbı ise, vejetatif sinir sistemi tarafından regüle edilen temel sistem ve buradaki patofizyolojik değişikliklerle ilgilenir. Yani hastalığın kendisinden ziyade, ilgili klinik tablonun nedenleri ile uğraşır. Bu durum omuz patolojileri için geçerlidir. (10, 11)

Daha önce çeşitli konservatif tedaviler uygulanmış ancak olumlu bir sonuç alınamamış olan bu vakayı değerlendirirken, sadece omuzda oluşan lokal sorunlar değil, ilgili tüm yapılar gözden geçirildi. Segmental reflektör kompleks üzerinden, omuzun regülasyonunu bozan tüm yapılar ve diğer

faktörler araştırıldı. Bu bakış açısıyla hastada mevcut olan bozucu alanların (tonsil, meme dokusundaki skar, apendektomi skarı, sol akciğerdeki enfeksiyon odağı), disbiyozun, hormonal disfonksiyonun, bağ dokusundaki toksik yüklenmenin ve latent asidozun, bu klinik tabloyu oluşturan temel nedenler olduğu sonucuna varıldı. Tedaviyi planlarken de lokal uygulamaların yanı sıra bedeninin regülasyonunu dolayısıyla omuzun iyileşmesini engelleyen faktörlerin giderilmesine öncelik verildi. Bu da hastanın omuz ağrısı ve hareket kısıtlılığında düzelme ile sonuçlandı.

Bu vakadan yola çıkarak; bütünsel bir yaklaşımla ele alındığı takdirde, omuz ağrısı ve hareket kısıtlılığına neden olan sebeplerin daha doğru bir şekilde tespit edilebileceği ve böylece kronik ve tedaviye dirençli birçok vakada olumlu sonuçlar alınabileceği sonucuna varıldı.

## Kaynaklar

1. Sarpel T. Omuz Ağrısı. Beyazova M, Kutsal Y. G, editör. Fiziksel Tıp ve Rehabilitasyon. Ankara: Güneş Kitabevi. 2000. p. 1437-1448
2. Özkan N. Omuz ağrılarının tedavisine tamamlayıcı tıp yöntemleri ile yaklaşım. BARNAT. 2008; (4): 40-47
3. Acarkan T. Donuk omuz (frozen shoulder). BARNAT. 2013; (18): 20- 25
4. Erdoğan D. Vaka: Donuk omuz; Nöralterapi ile Yaklaşım ve Tedavisi. BARNAT. 2012; (15): 30-32
5. Nazlıkul H. Nöralterapi'nin Temelini Oluşturan Teoriler. Nazlıkul H, editör. Nöralterapi Nörofizyoloji, Temel Sistem, Bozucu Alan, Vejetatif Sinir Sistemi, Enjeksiyon Teknikleri ve Tedavi Önerileri. 1. Baskı. İstanbul: Nobel Tıp Kitabevleri; 2010. p. 3- 34.
6. Nazlıkul H. Tedaviye Dirençli Kronik Hastalıklara Yaklaşım. BARNAT. 2011; (12): 12-22
7. Nazlıkul H. Bozucu Alan Olarak Barsaklar ve Barsakların Önemi. Nazlıkul H, editör. Nöralterapi Nörofizyoloji, Temel Sistem, Bozucu Alan, Vejetatif Sinir Sistemi, Enjeksiyon Teknikleri ve Tedavi Önerileri. 1. Baskı. İstanbul: Nobel Tıp Kitabevleri; 2010. p. 239-250
8. Nazlıkul H. Eksen Organ. Nazlıkul H, editör. Nöralterapi Nörofizyoloji, Temel Sistem, Bozucu Alan, Vejetatif Sinir Sistemi, Enjeksiyon Teknikleri ve Tedavi Önerileri. 1. Baskı. İstanbul: Nobel Tıp Kitabevleri; 2010. p. 251-268.
9. Nazlıkul H. İnterkapsüler Enjeksiyonlar. Nazlıkul H, editör. Nöralterapi Nörofizyoloji, Temel Sistem, Bozucu Alan, Vejetatif Sinir Sistemi, Enjeksiyon Teknikleri ve Tedavi Önerileri. 1. Baskı. İstanbul: Nobel Tıp Kitabevleri; 2010. p. 269-281.
10. Nazlıkul H. Bozucu Alan ve Odak Kaynaklı Dirençli Vakalarda Reviquant ve MAPS. BARNAT. 2013; (17): 27-33
11. Nazlıkul H. Nöralterapi Teknikleri ve Bozucu Alan Terapisi. Nazlıkul H, editör. Nöralterapi Nörofizyoloji, Temel Sistem, Bozucu Alan, Vejetatif Sinir Sistemi, Enjeksiyon Teknikleri ve Tedavi Önerileri. 1. Baskı. İstanbul: Nobel Tıp Kitabevleri; 2010. p. 165-172.